

1. 概念

本疾患は原因不明であるが、免疫異常などの関与が考えられる肉芽腫性炎症性疾患である。主として若年者に発症し、小腸・大腸を中心に浮腫や潰瘍を認め、腸管狭窄や瘻孔など特徴的な病態が生じる。原著では回腸末端炎と記載されているが、現在では口腔から肛門までの消化管のあらゆる部位におこりうる事が判明している。消化管以外にも種々の合併症を伴うため、全身性疾患としての対応が必要である。臨床像は病変の部位や範囲によるが、下痢や腹痛などの消化管症状と発熱や体重減少・栄養障害などの全身症状を認め、貧血、関節炎、虹彩炎、皮膚病変などの合併症に由来する症状も呈する。病状・病変は再発・再燃を繰り返しながら進行し、治療に抵抗して社会生活が損なわれることも少なくない。

2. 主要事項

- (1) 好発年齢：10代後半から20代
- (2) 好発部位：大多数は小腸や大腸、またはその両者に縦走潰瘍や敷石像などの病変を有する。
- (3) 臨床症状：腹痛、下痢、体重減少、発熱などがよくみられる症状である。ときに腸閉塞、腸瘻孔(内瘻、外瘻)、腸穿孔、大出血で発症する。腹部不定愁訴も少なからず認められるが、腹部症状を欠き、肛門病変に伴う症状、不明熱、関節痛などで発症することもある。
- (4) 臨床所見
 - A. 消化管病変
 - [1] 腸病変：縦走潰瘍〈注1〉、敷石像〈注2〉、非連続性または区域性病変(skip lesion)、不整形～類円形潰瘍、多発アフタ〈注3〉
 - [2] 肛門病変：裂肛、cavitating ulcer〈注4〉、難治性痔瘻、肛門周囲膿瘍、浮腫状皮垂(edematous skin tag)、肛門狭窄など
 - [3] 胃・十二指腸病変：多発アフタ、不整形潰瘍、竹の節状外観、ノッチ様陥凹、敷石像など
 - [4] 合併症：腸管狭窄、腸閉塞、内瘻(腸-腸瘻、腸-膀胱瘻、腸-陰瘻など)、外瘻(腸-皮膚瘻)、悪性腫瘍(腸癌、痔瘻癌)
 - B. 消化管外病変(二次的な合併症を含む)
 - [1] 血液：貧血、凝固能亢進など
 - [2] 関節：腸性関節炎、強直性脊椎炎など
 - [3] 皮膚：口内アフタ、結節性紅斑、壊疽性膿皮症、多形滲出性紅斑など
 - [4] 眼：虹彩炎、ブドウ膜炎など

- [5] 栄養代謝：成長障害、低蛋白血症、微量元素欠乏、ビタミン欠乏、骨障害など
- [6] その他：原発性硬化性胆管炎、血管炎、膵炎、胆石症、尿路結石症、肝障害、アミロイドーシスなど

(5) 開腹時所見

腸間膜付着側に認められる縦走する硬結、脂肪組織の著明な増生(creeping fat)、腸壁の全周性硬化、腸管短縮、腸管狭窄、瘻孔形成(内瘻、外瘻)、腸管塊状癒着、腸間膜リンパ節腫脹などが観察される。

(6) 病理学的所見

A. 切除標本肉眼所見

- [1] 縦走潰瘍〈注1〉
- [2] 敷石像〈注2〉
- [3] 瘻孔
- [4] 狭窄
- [5] 不整形～類円形潰瘍またはアフタ〈注3〉

B. 切除標本組織所見

- [1] 非乾酪性類上皮細胞肉芽腫(局所リンパ節にもみられることがある)〈注5〉
- [2] 全層性炎症〈注6〉
- [3] 局所性～不均衡炎症
- [4] 裂溝
- [5] 潰瘍

C. 生検組織所見

- [1] 非乾酪性類上皮細胞肉芽腫〈注5〉
- [2] 不均衡炎症

〈注1〉 基本的に4～5cm以上の長さを有する腸管の長軸に沿った潰瘍。虚血性腸病変や感染性腸炎で縦走潰瘍を認めることがあるが、発症や臨床経過が異なり、炎症性ポリポーシスや敷石像を伴うことはまれである。潰瘍性大腸炎でも縦走潰瘍を認めることがあるが、その周辺粘膜は潰瘍性大腸炎に特徴的な所見を呈する。

〈注2〉 縦走潰瘍とその周辺小潰瘍間の大小不同の密集した粘膜隆起。虚血性腸病変でまれに敷石像類似の所見を呈することがあるが、隆起部分の高さは低く、発赤調が強い。

〈注3〉 本症では縦列することがある。また、アフタの肛門側に縦走潰瘍が存在することが少なくない。

〈注4〉 肛門管から下部直腸に生じる深く幅の広い有痛

性潰瘍。

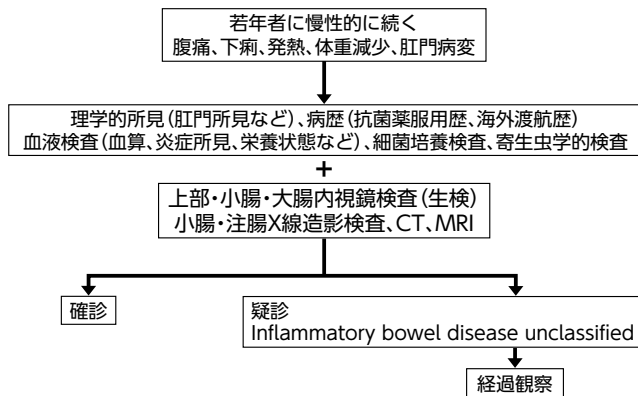
〈注5〉腸結核などでも認められることがある。

〈注6〉主にリンパ球集簇からなる炎症が消化管壁全層に及ぶもの。

3. 診断の手順

若年者に慢性的に続く腹痛や下痢、発熱、体重減少、肛門病変などがあり本症が疑われるときには、理学的検査や血液検査を行うとともに、抗菌薬服用歴、海外渡航歴などを聴取する。腸管外合併症が診断の契機となる症例もあり既往歴についても詳細に聴取する。肛門病変の評価についてはクローン病に精通した大腸肛門病専門医による診断が望まれる。次に上部消化管内視鏡検査、大腸内視鏡検査、バルーン小腸内視鏡検査、小腸・大腸X線造影などにより全消化管検査を行って本症に特徴的な腸病変を確認する。またMRIやCT所見は診断の参考となる。典型的な画像所見を欠く場合にも非乾酪性類上皮細胞肉芽腫の証明で診断されるために積極的に生検を行う。さらに細菌学的・寄生虫学的検査を行って他疾患を除外する。除外すべき疾患として潰瘍性大腸炎、腸結核、腸管型パーチェット病、リンパ濾胞増殖症、薬剤性大腸炎、エルシニア腸炎などがある。こうした検査で多くは2週間から1ヶ月の期間で診断は可能であるが、診断が確定しない場合はinflammatory bowel disease unclassifiedとして経過観察を行う。

診断の手順フローチャート



4. 診断の基準

(1) 主要所見

- A. 縦走潰瘍〈注7〉
- B. 敷石像
- C. 非乾酪性類上皮細胞肉芽腫〈注8〉

(2) 副所見

- a. 消化管の広範囲に認める不整形～類円形潰瘍またはアフタ〈注9〉
- b. 特徴的な肛門病変〈注10〉

c. 特徴的な胃・十二指腸病変〈注11〉

疑診例：

- [1] 主要所見のAまたはBを有するもの。〈注12〉
- [2] 主要所見のCと副所見のaまたはbを有するもの。
- [3] 副所見のa, b, cすべてを有するもの。

疑診例：

- [1] 主要所見のCと副所見のcを有するもの。
- [2] 主要所見のAまたはBを有するが潰瘍性大腸炎や腸管型パーチェット病、単純性潰瘍、虚血性腸病変と鑑別ができないもの。
- [3] 主要所見のCのみを有するもの。〈注13〉
- [4] 副所見のいずれか2つまたは1つのみを有するもの。

〈注7〉小腸の場合は、腸間膜付着側に好発する。

〈注8〉連続切片作成により診断率が向上する。消化管に精通した病理医の判定が望ましい。

〈注9〉消化管の広範囲とは病変の分布が解剖学的に複数の臓器すなわち上部消化管(食道、胃、十二指腸)、小腸および大腸のうち2臓器以上にわたる場合を意味する。典型的には縦列するが、縦列しない場合もある。また、3ヶ月以上恒存することが必要である。なお、カプセル内視鏡所見では、十二指腸・小腸においてKerckring襞上に輪状に多発する場合もある。腸結核、腸管型パーチェット病、単純性潰瘍、NSAIDs潰瘍、感染性腸炎の除外が必要である。

〈注10〉裂肛、cavitating ulcer、痔瘻、肛門周囲膿瘍、浮腫状皮垂など。Crohn病肛門病変肉眼所見アトラスを参照し、クローン病に精通した肛門病専門医による診断が望ましい。

〈注11〉竹の節状外観、ノッチ様陥凹など。クローン病に精通した専門医の診断が望ましい。

〈注12〉縦走潰瘍のみの場合、虚血性腸病変や潰瘍性大腸炎を除外することが必要である。敷石像のみの場合、虚血性腸病変や4型大腸癌を除外することが必要である。

〈注13〉腸結核などの肉芽腫を有する炎症性疾患を除外することが必要である。

5. 病型分類

本症の病型は縦走潰瘍、敷石像または狭窄の存在部位により、小腸型、小腸大腸型、大腸型に分類する。これらの所見を欠く場合やこれらの所見が稀な部位にのみ存在

する場合は、特殊型とする。特殊型には、多発アフタ型、盲腸虫垂限局型、直腸型、胃・十二指腸型などがある。

疾患パターンとして合併症のない炎症型、瘻孔形成を有する瘻孔形成型と狭窄性病変を有する狭窄型に分類する。

【付記】鑑別困難例

クローン病と潰瘍性大腸炎の鑑別困難例に対しては経過観察を行う。その際、内視鏡や生検所見を含めた臨床像で確定診断がえられない症例は inflammatory bowel disease unclassified (IBDU) とする。また、切除術後標本の病理組織学的な検索を行っても確定診断がえられない症例は indeterminate colitis (IC) とする。経過観察により、いずれかの疾患のより特徴的な所見が出現する場合がある。

6. 重症度分類

治療に際し、重症度分類を下記の項目を参考におこなう。

	CDAI*	合併症	炎症 (CRP値)	治療反応
軽 症	150-220	なし	わずかな 上昇	
中等症	220-450	明らかな 腸閉塞など なし	明らかな 上昇	軽症治療に 反応しない
重 症	450<	腸閉塞、 膿瘍など	高度上昇	治療反応 不良

* : CDAI (Crohn's disease activity index)